CLÍNICA UNIVERSITÁRIA DE IMAGIOLOGIA

HOSPITAIS DA UNIVERSIDADE DE COIMBRA

TUBO DIGESTIVO

(DELGADO E CÓLON)

AULA COMPLEMENTAR

F Caseiro-Alves

Enteroclise TC

→ Europa, doença inflamatória intestinal – Kloppel R. The Sellink CT method. Rofo Fortschr Geb Rontgenstr Neuen Bildgeb Verfahr 1992;156:291-292

→ Estados Unidos, obstrucção intestinal baixo grau – Bender GN. Computed tomographic enteroclysis: one metodology. Invest Radiol 1996;31:43-49

TC + Enteroclise = TC-E

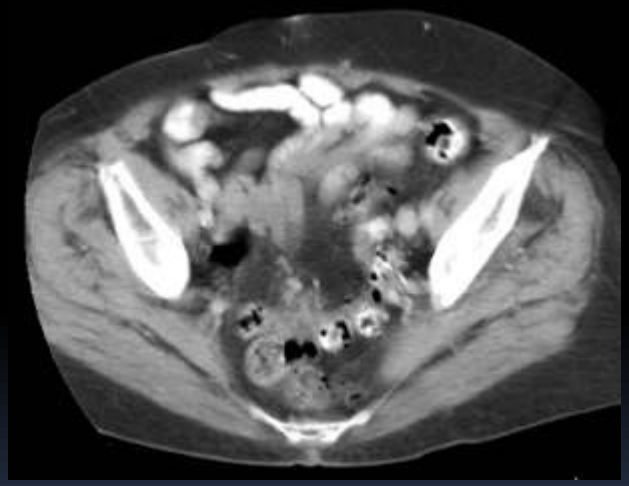

Introdução

- Administração de grande quantidade de contraste entérico

- Por ingestão – Enterografia-TC
- Por intubação jejunal – Enteroclise-TC

TC multidetectores



Técnica enteroclise

- Intubação naso-jejunal
- Sonda de calibre reduzido
  - Balão insuflável
  - Controlo radioscópico
  - Angulo Treitz

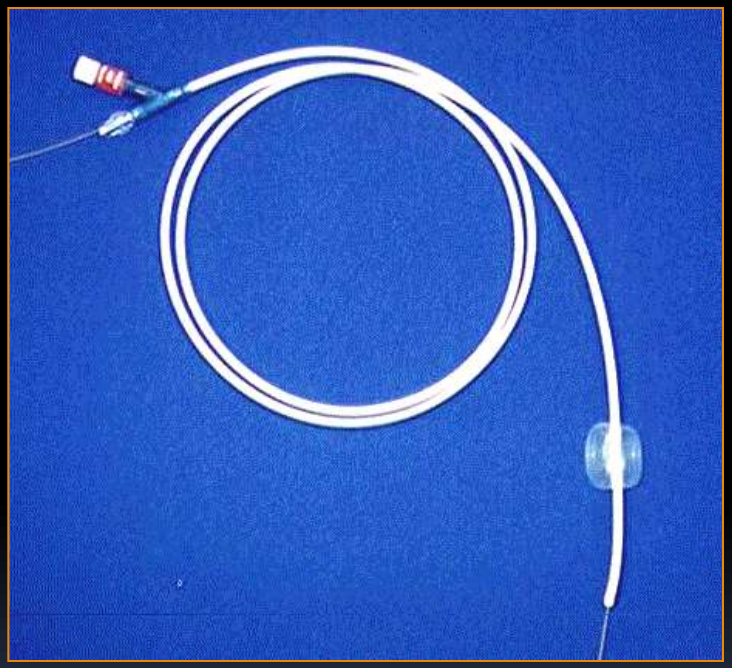

Técnica

- Contrastes entéricos neutros
  - Água, leite
  - Metilcelulose
  - Polietilenoglicol (PEG)
- Contrastes entéricos positivos
  - Contraste baritado
  - Contraste iodado - pesquisa de trajectos fistulosos

Técnica

- Contrastes entéricos positivos
  - A – antes de contraste i.v.
  - B – após contraste i.v.
- Contrastes entéricos neutros
  - C – antes de contraste i.v.
  - D – após contraste i.v.

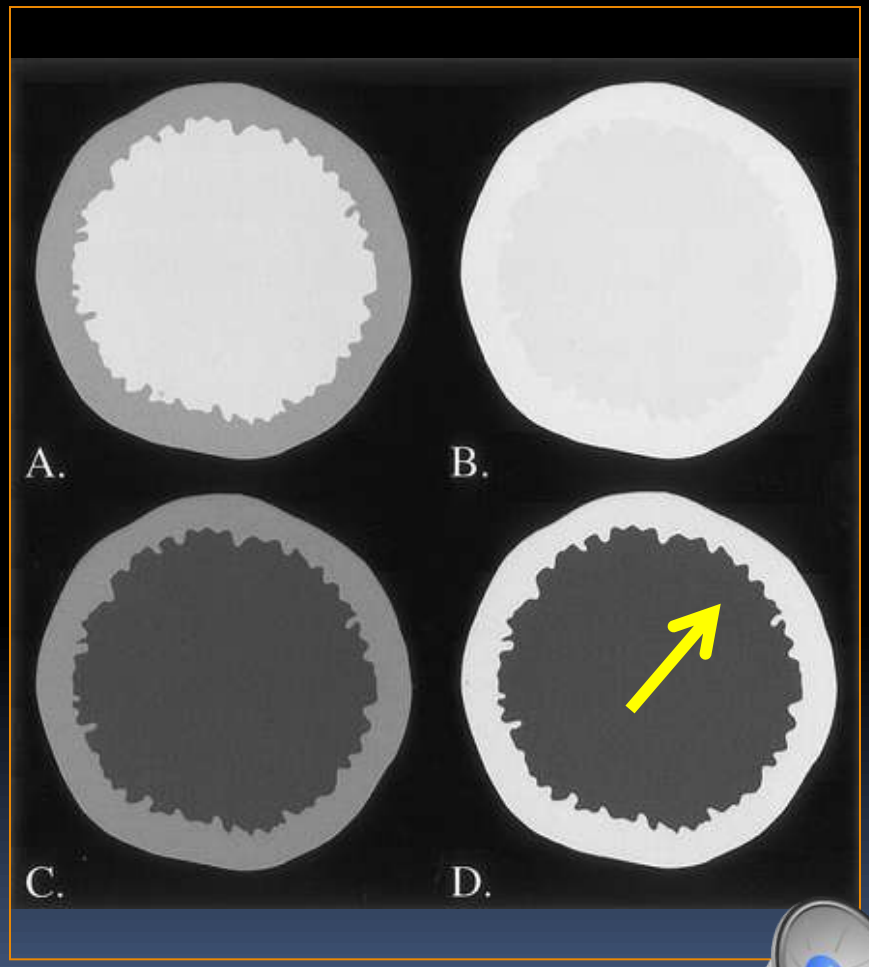

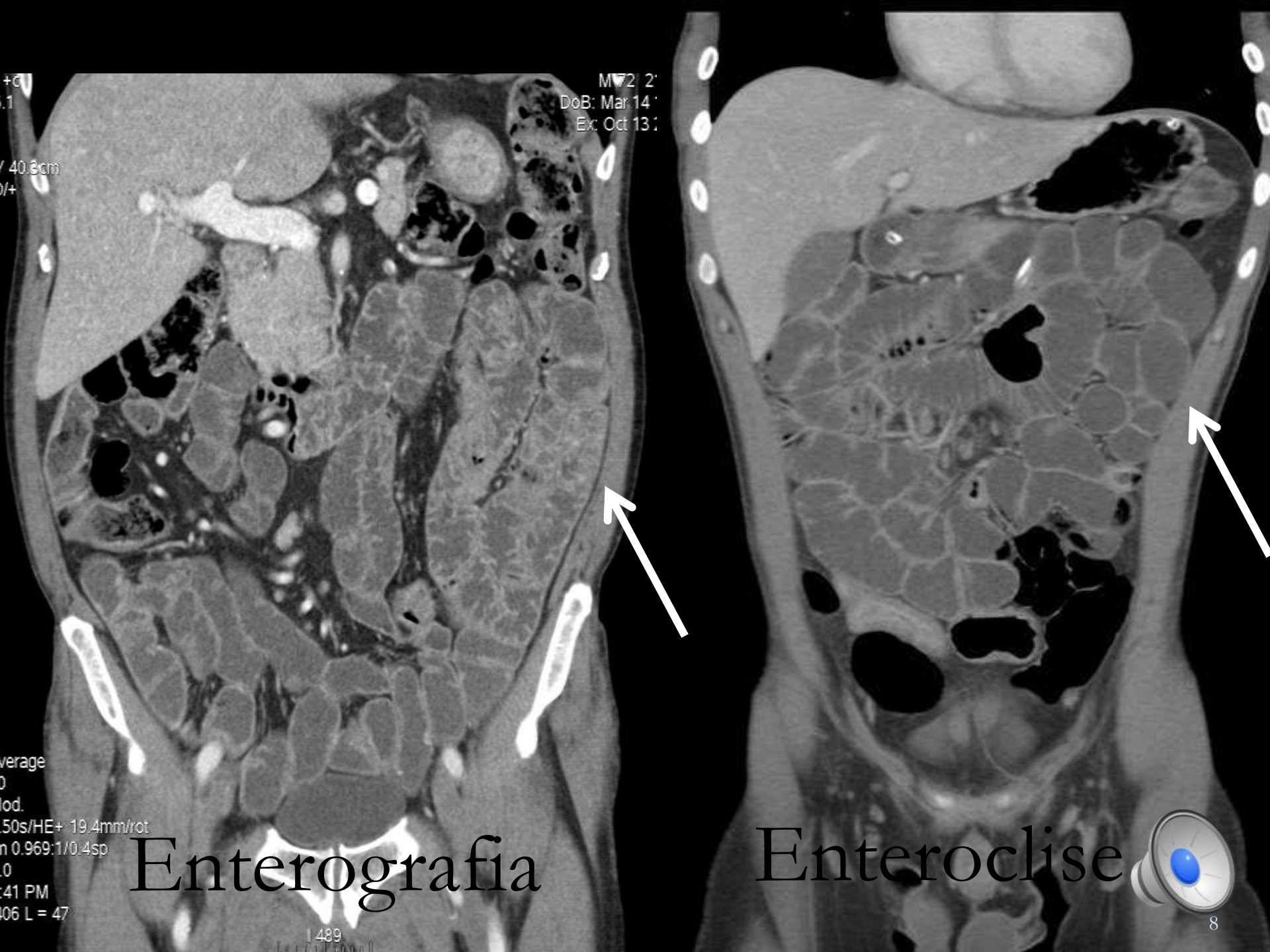
DoB: Mar 14
Ex: Oct 13
Enterografia
Enteroclise

Aplicação e diagnóstico

- **2 - Doença de Crohn: o que mudou**
  - TC convencional: complicações extra-entéricas
    - Abcessos, fístulas e obstrução
  - TC-enterografia
    - + actividade inflamatória

Aplicação e diagnóstico

- **Doença de Crohn** – espessamento e realce parietal
  - Corresponde histologicamente à fase activa

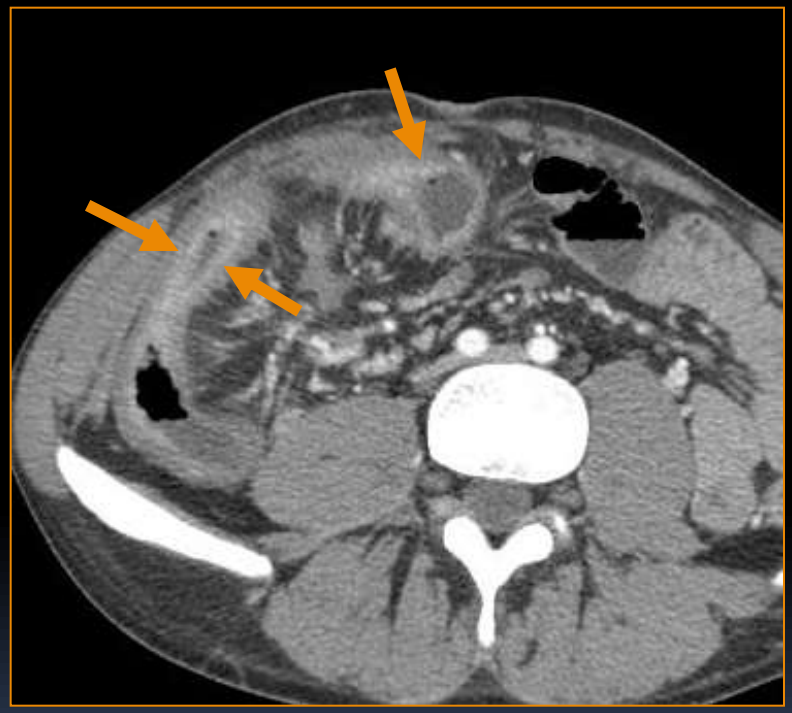

Aplicação e diagnóstico

Espessamento e realce parietal

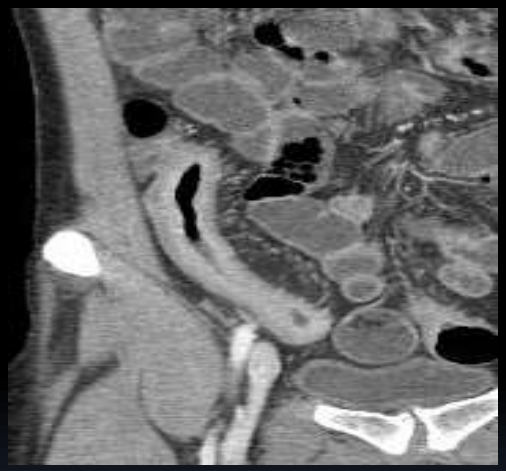

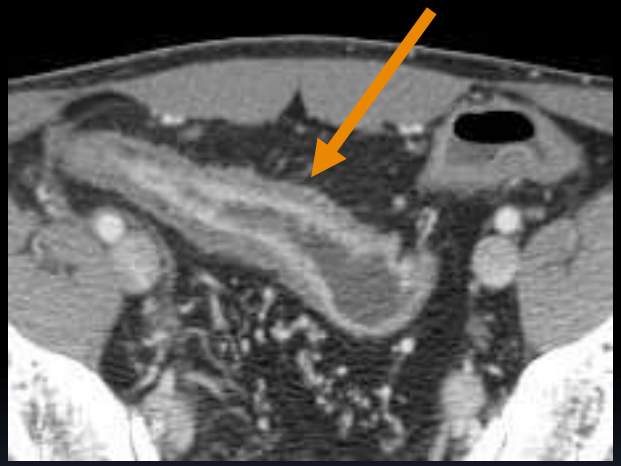

Aplicação e diagnóstico

- **Doença de Crohn** – estratificação mural
  - Resulta do realce da mucosa e da serosa

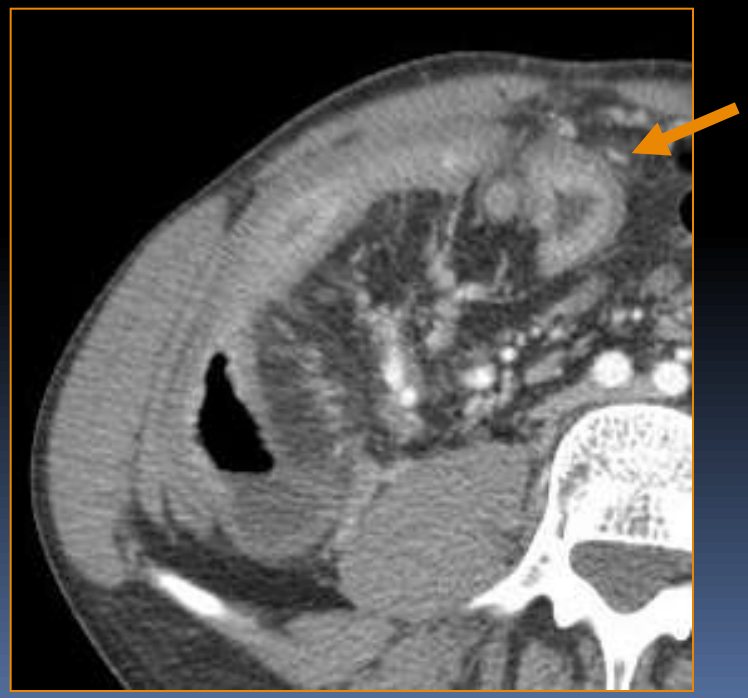

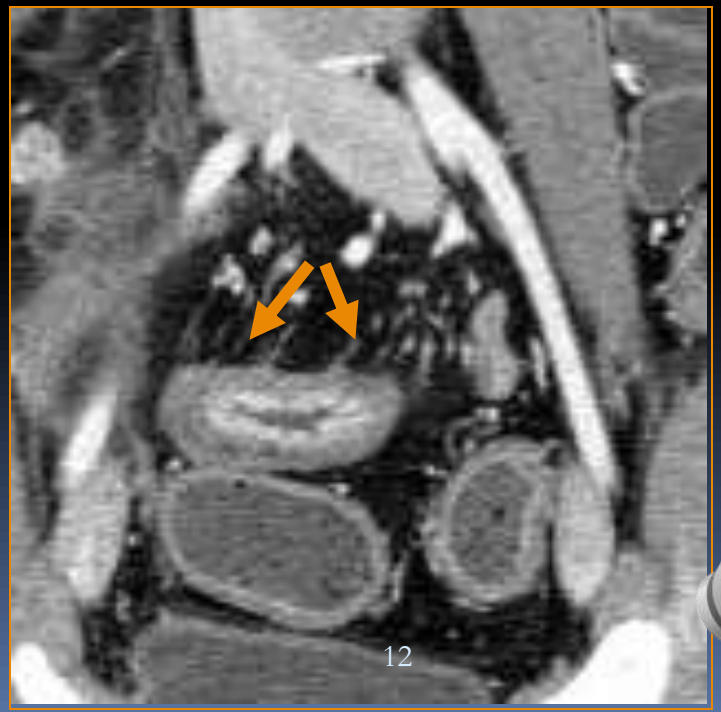

Aplicação e diagnóstico

Sinal do pente

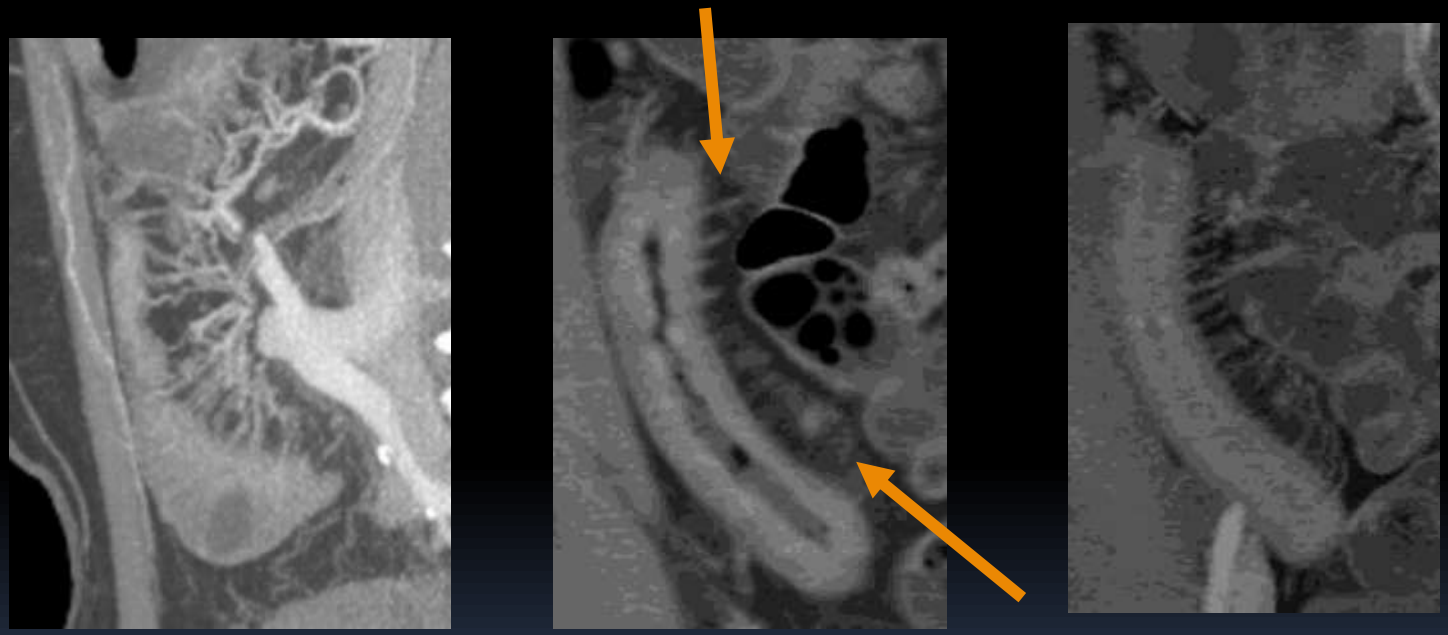

Aplicação e diagnóstico

Fístula entero-vesical

Fístulas entero-vesicais

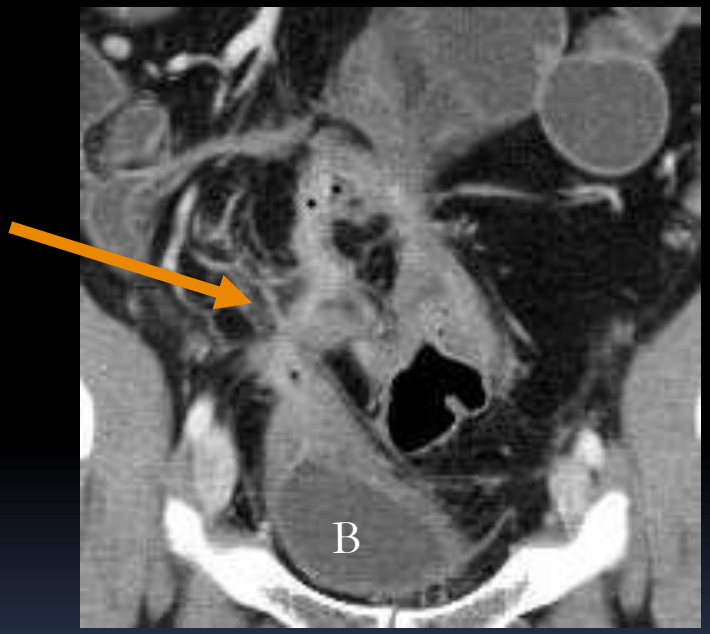

Lipoma ileal

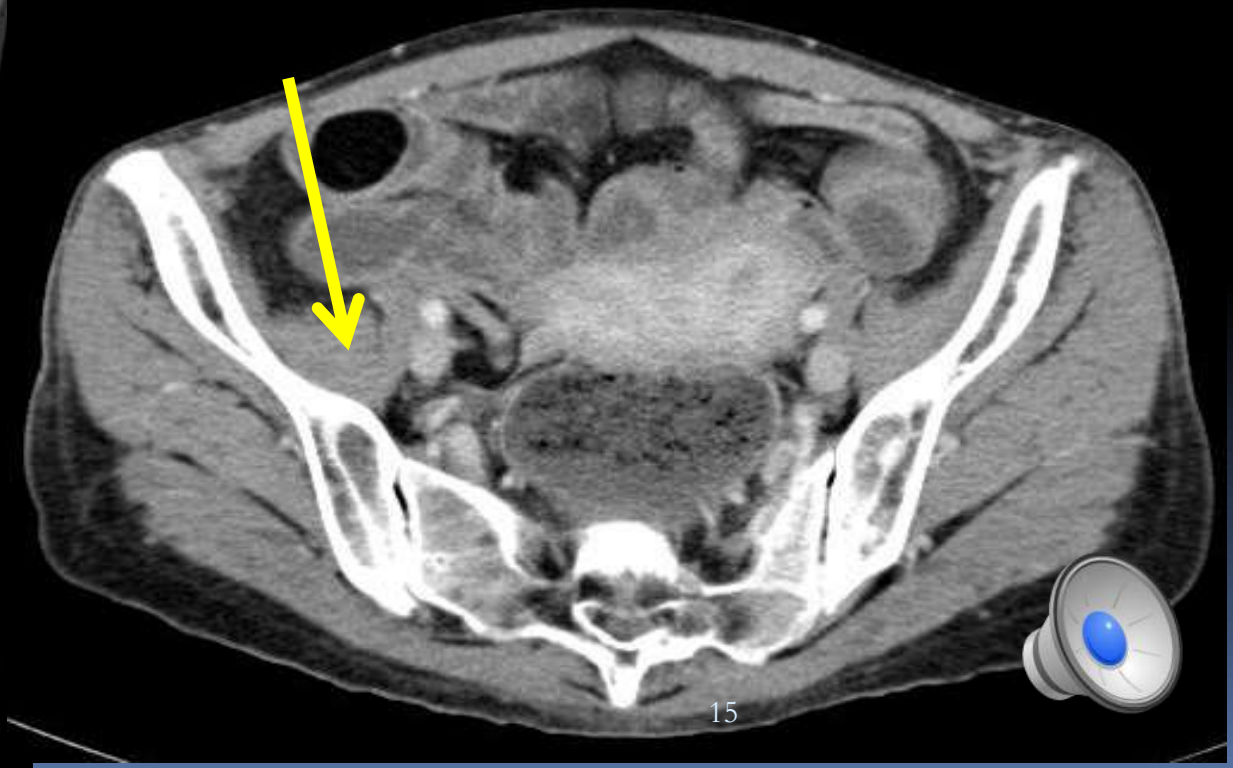

Tumores

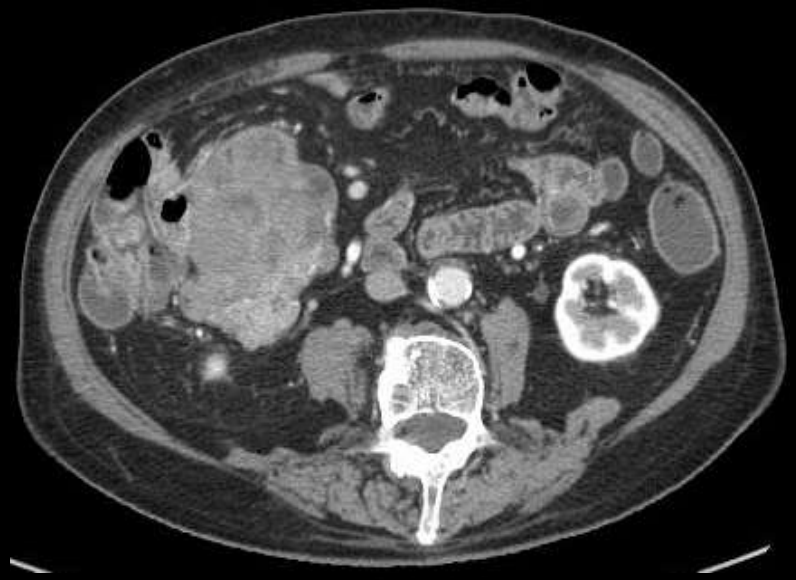

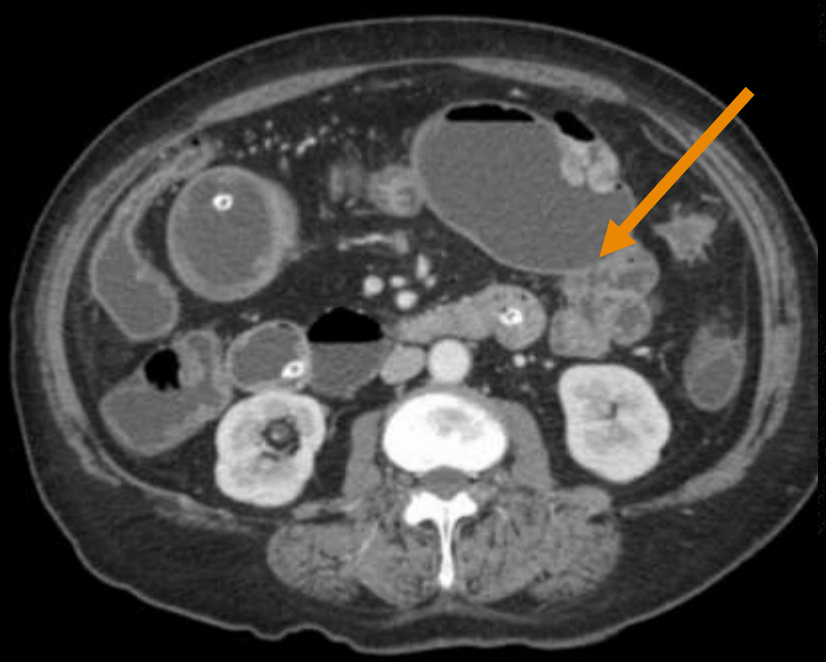

Se: 3 +c
Volume Rendering Front cut
Do3: Nov 20 1964
Ex: Jan 28 2008
R
L
No VOI
kv 120
mA 400
Tilt: 0.0
03:13:50 PM

Aplicação e diagnóstico

Adenopatias e metástases

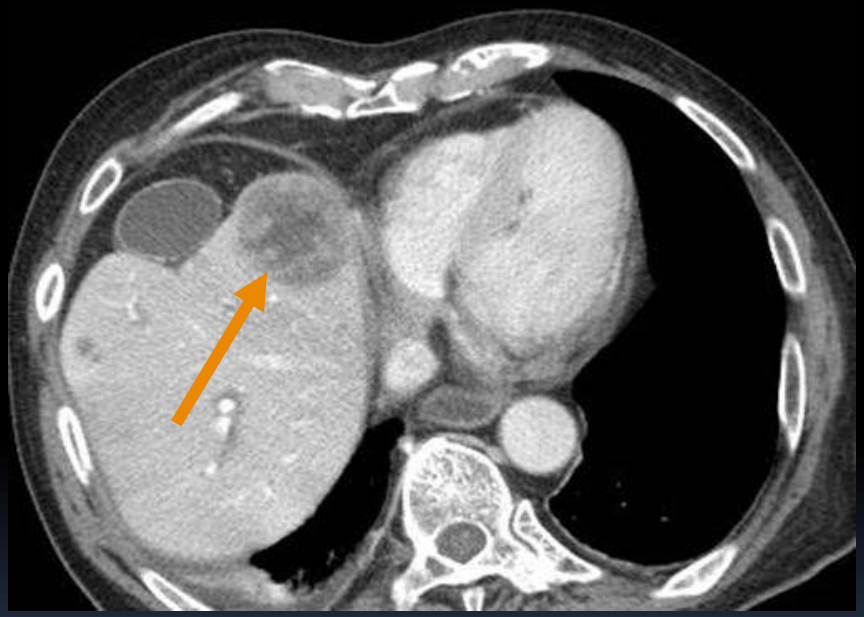

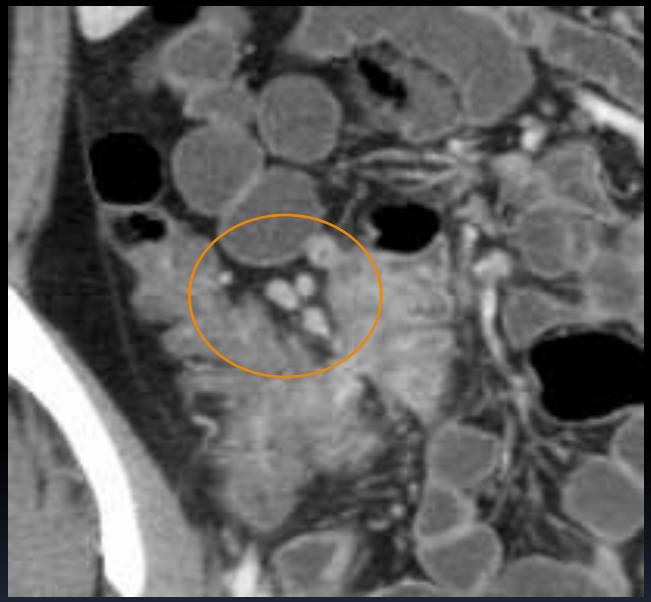

Enterografia vs enteroclise

	Vantagens	Desvantagens
Enterografia TC	Menos invasivo	Colapso segmentar do delgado
Enteroclise TC	Distensão uniforme do delgado	Intubação naso-jejunal

Estatistica HUC estudos do intestino delgado

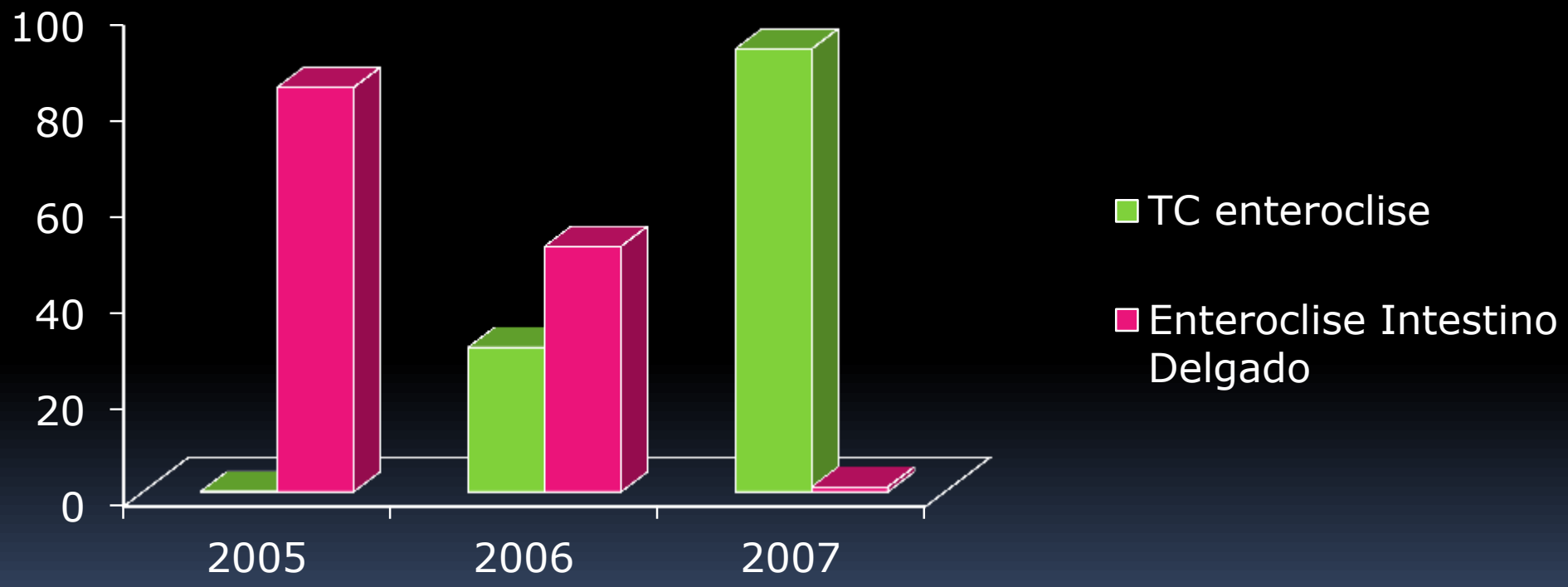

Enteroclise por RM

Prassopoulos et al, Radiographics 2001

RM-E contrastes

→ agentes positivos – hipersinal T1 e T2

Cloreto manganésio, citrato amónio ferroso

→ agentes negativos – hipossinal T1 e T2

Sulfato de bário

→ agente bifásico – positivos ou negativos consoante a sequência aplicada, geralmente com baixa intensidade de sinal em T1 e alta em T2

solução aquosa de Polietilenoglicol, metilcelulose

→ agente ideal

- ausência de artefactos
- Opacificação homogénea
- Alto contraste entre lúmen e a parede intestinal
- Não absorvido pela mucosa
- Hipersinal em T2 (RM fluoroscopia)
- Hipossinal T1

→ contraste intra-venoso

RM-E sequências

► EGR 3D (3D FLASH)

→ imagens ponderadas em T1 com elevada resolução espacial e com excelente visualização do realçe da parede da ansa que contrasta com o sinal de baixa intensidade da gordura mesentérica e com o contraste negativo intra-luminal.

→ alterações morfológicas e realçe parietal importantes na avaliação da actividade do Crohn

Umschaden H. Radiol Clin N Am 41 (2003) 231-248

T2-weighted

Gd- T1-weighted

RM-E exemplos

- Crohn

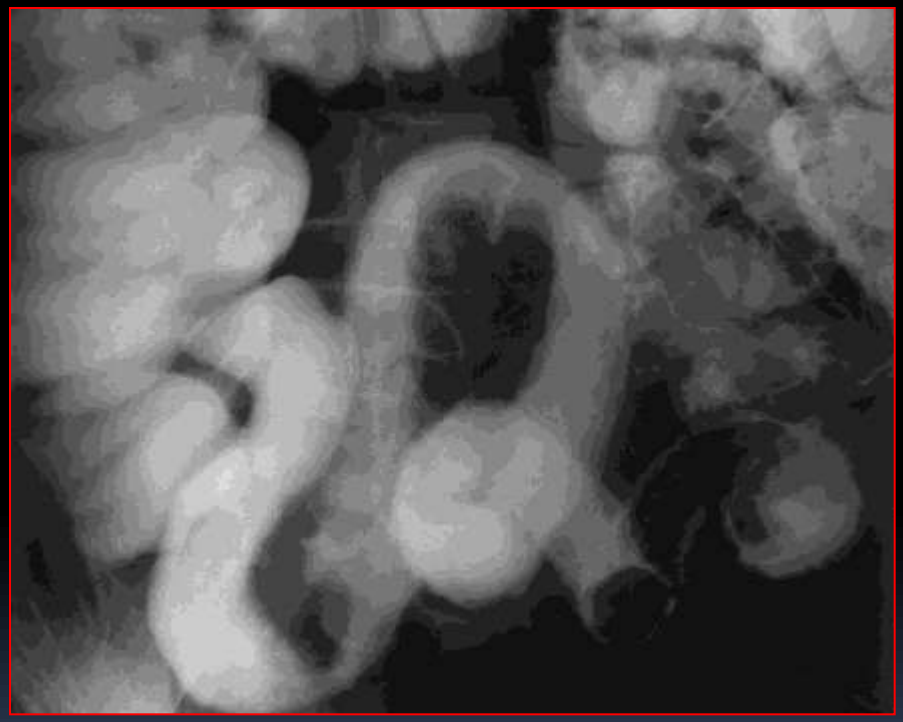

Panos Prassopoulos. MR Enteroclysis Imaging of Crohn Disease. *Radiographics.* 2001;21:S161-S172

RM-E exemplos

- Crohn

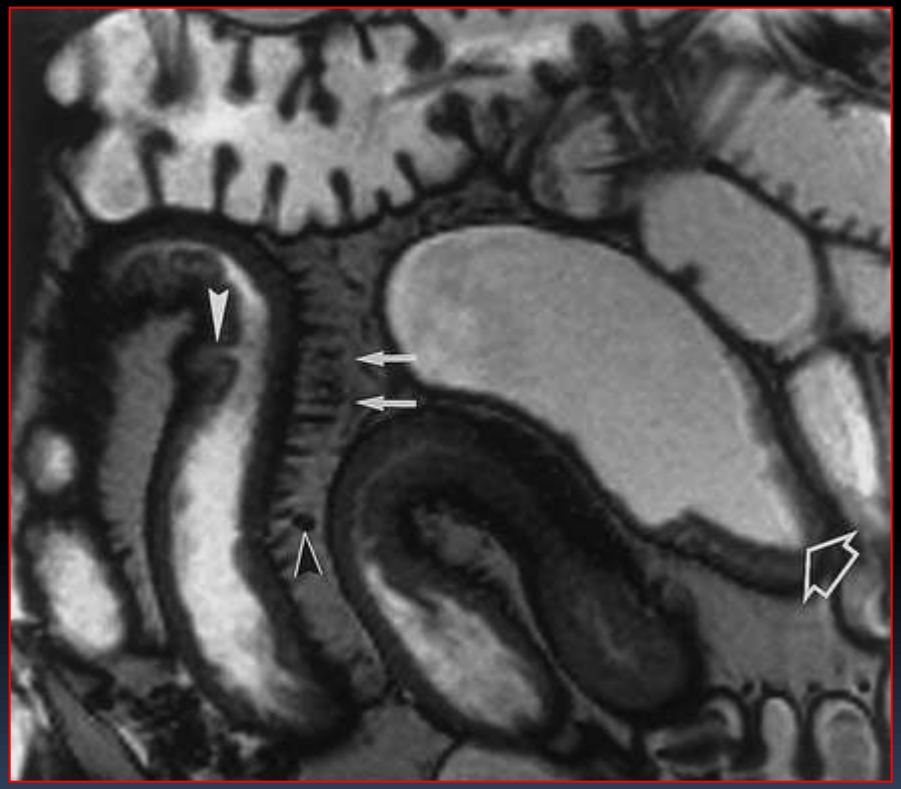

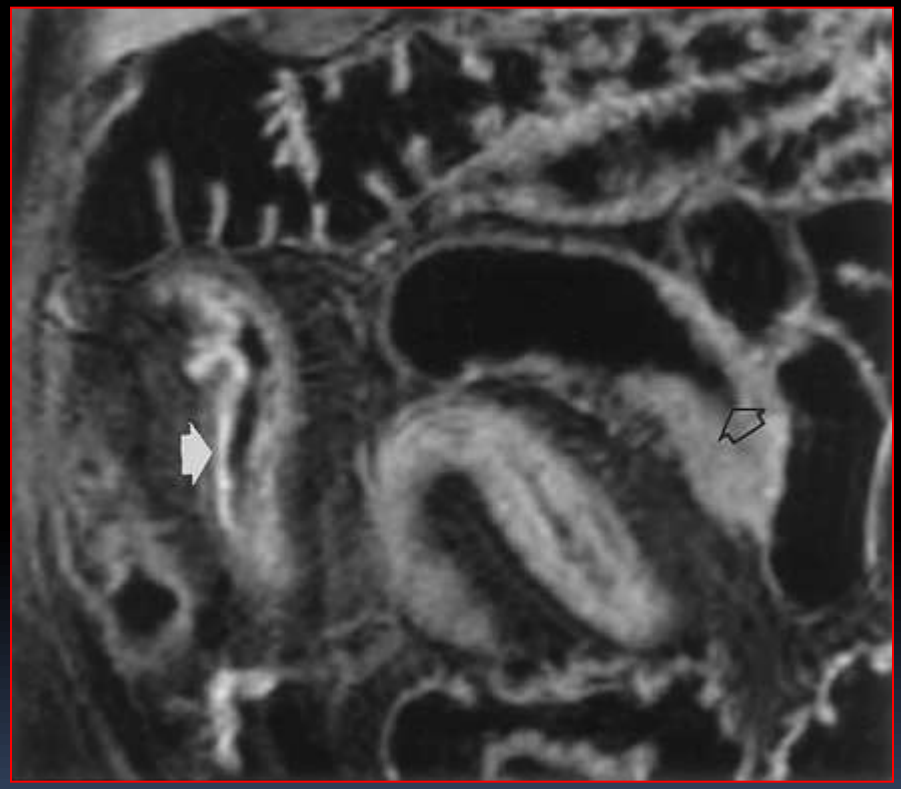

Panos Prassopoulos. MR Enteroclysis Imaging of Crohn Disease. *Radiographics.* 2001;21:S161-S172

MR Imaging of the small bowel

- Crohn's disease: evaluation of disease activity

  - Koh et al, AJR 2001
  - comparison MR - CDAI (29 pz; 124/168 segments)
  - MR: sens. 91%; spec. 71%
  - CDAI: sens. 92%; spec. 28%

"MR imaging is useful in assessing the activity of Crohn's disease and may be helpful when clinical scoring is equivocal "



RM-E (MRE)

- Excelente contraste de tecidos moles
- Informação funcional
- Sem radiação ionizante ou nefrotoxicidade contraste i.v.
- Extensão extra-intestinal
- Avaliação actividade DII

Desvantagens:

- Custo, acessibilidade
- Vómitos no tunel do exame
- Resolução espacial < enteroclise convencional

Comparação

Entero-TC vs entero-RM

- Ausência de radiação
- Bom contraste de tecidos moles
- Melhor realce parietal do contraste i.v.

- Tempos de aquisição longos
- Menor resolução espacial

CTC (Colonografia ou Colonoscopia Virtual por TC)

Cancro Colo-rectal: Alguns Factos

- Sequencia adenoma-carcinoma
- Elevada incidencia de pólipos: 25% >50 y.o.
- > 50% pólipos adenomatosos

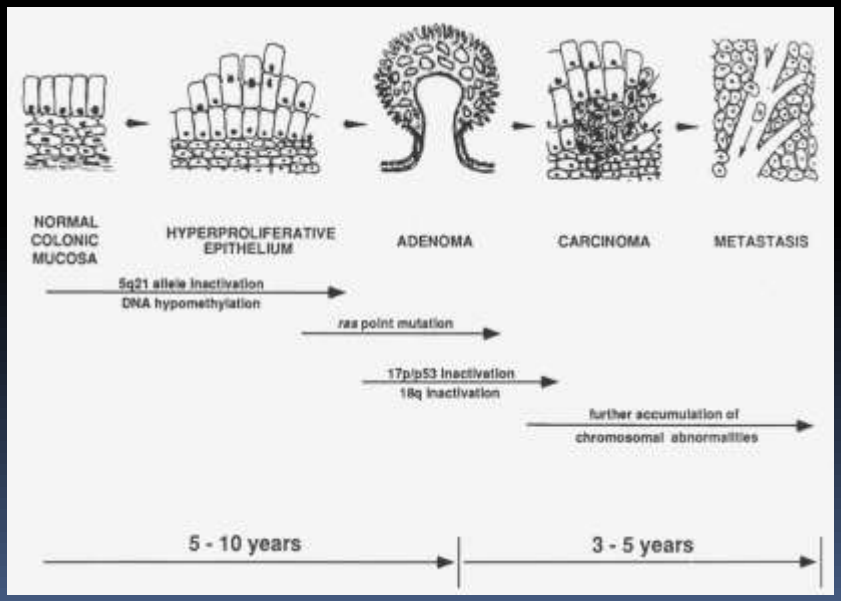

Técnicas actuais de Rastreio

- Pesquisa de sangue oculto
- Toque rectal
- Clister duplo contraste
- Sigmoidoscopia flexível
- Colonoscopia total

Colonoscopia Virtual

1994: Vining e Bowman Gray

1996: Hara e Johnson - primeiros resultados clínicos

- Método computacional tridimensional por TC ou RM
- Visualização endoluminal do cólon (câmara virtual)
- Relevografia
  - OBJECTIVO
    - **Detecção de pólipos**

CTC e Preparação Cólica

- Rigorosa limpeza intestinal prévia
  - ~ colonoscopia
    - PEG (4 lt)
  - Fosfosoda + bisacodil
  - Gastrografina + bisacodil
- Marcação de resíduos
- Pneumocólon
  - Ar, CO_2
  - Relaxante músculo liso i.v.
    - butilescoplamina

Localização de pólipos

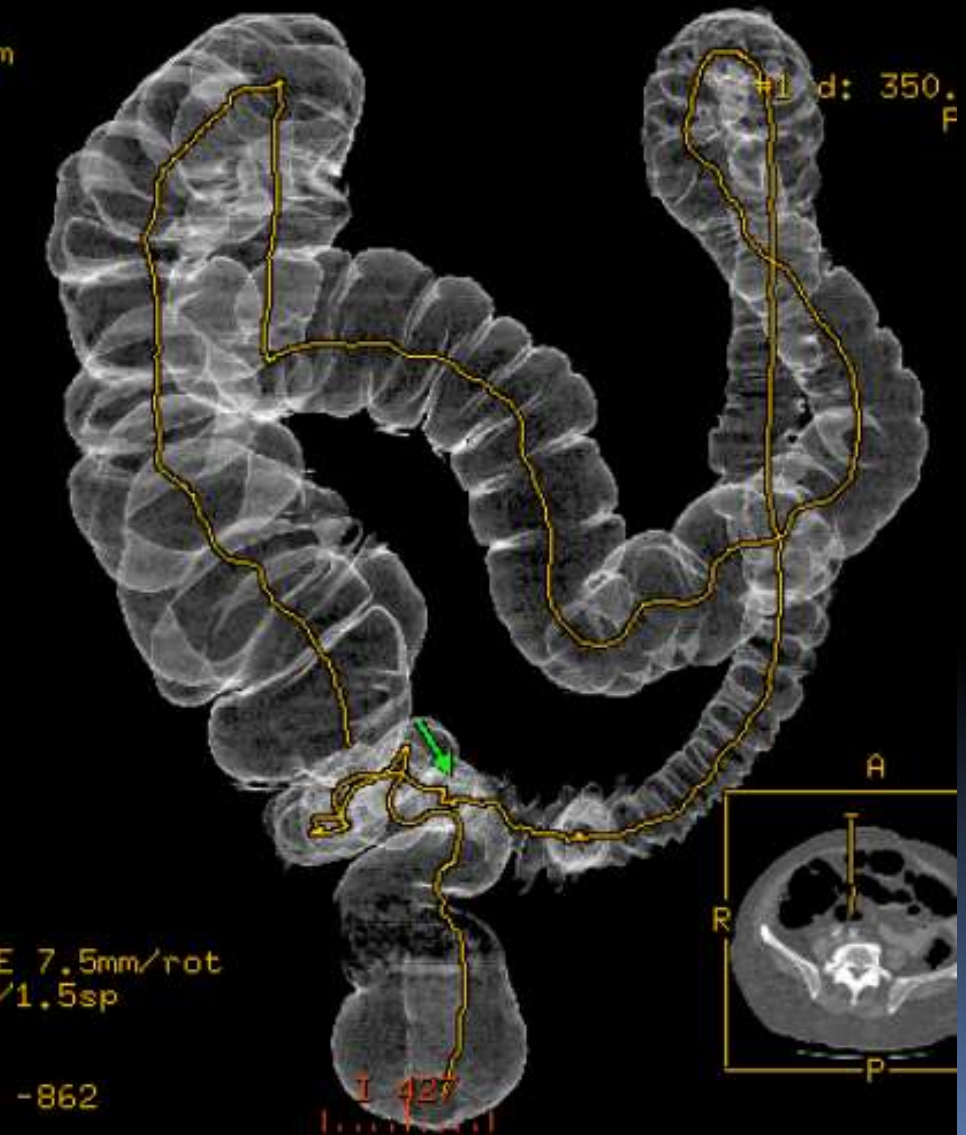

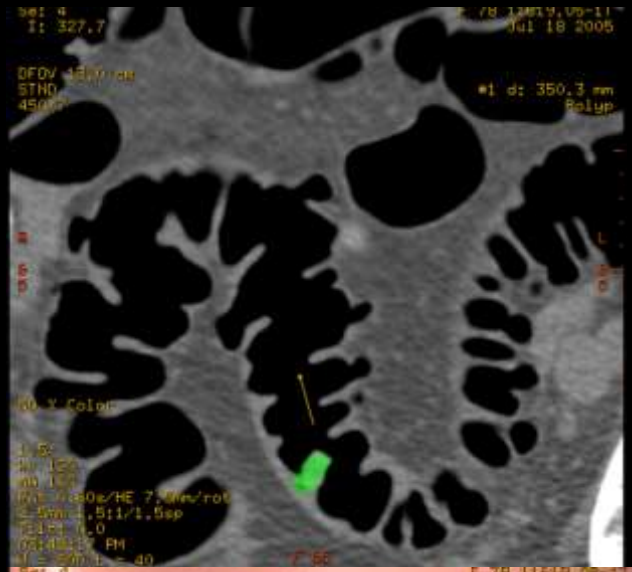

pólipos

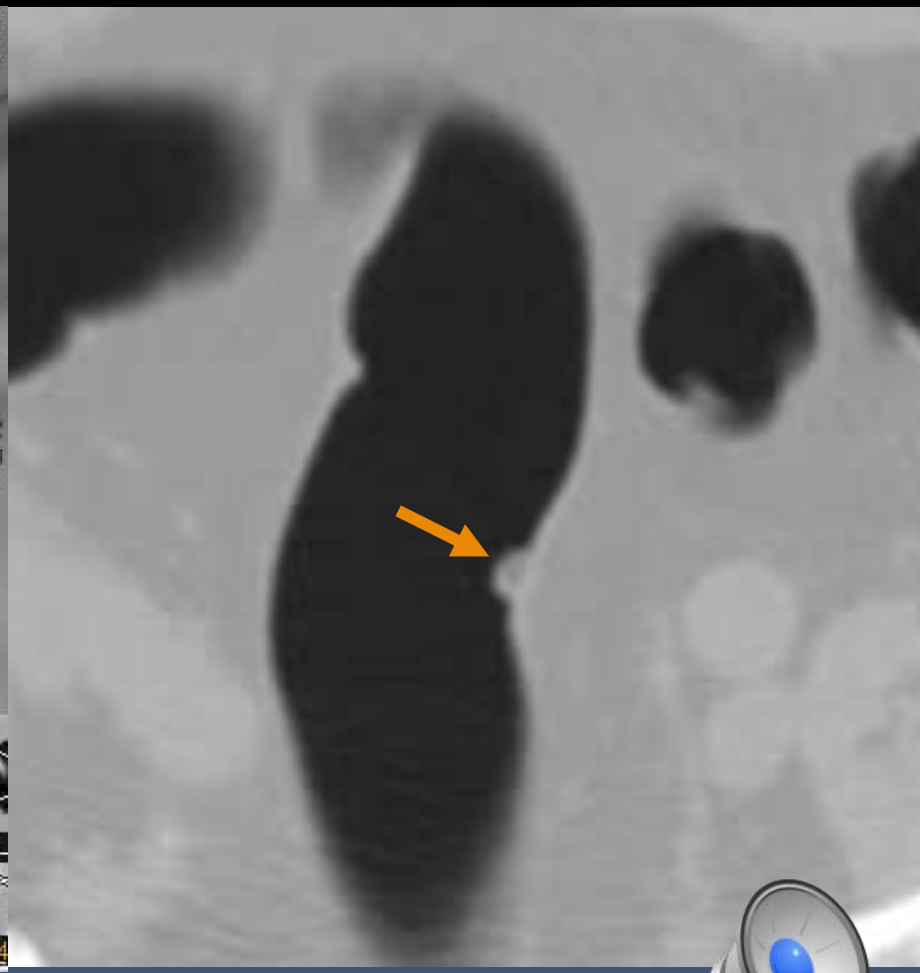

Visão endoluminal

Pólipo pediculado

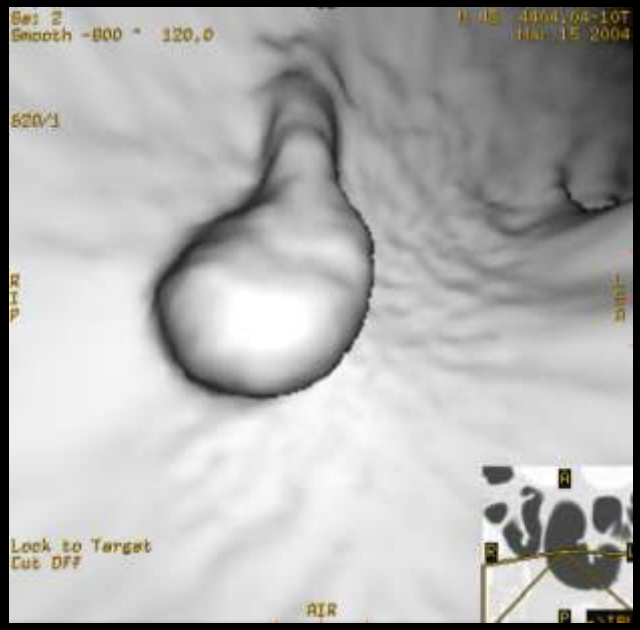

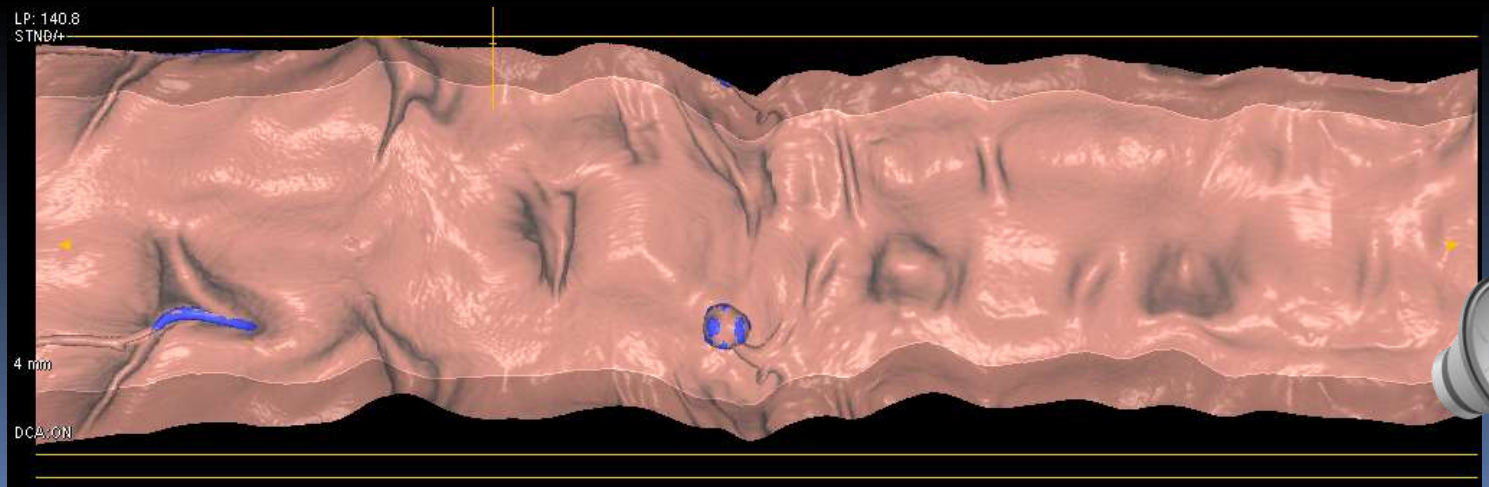

Caracterização: densidade (UH)

Informação 2D/3D combinada

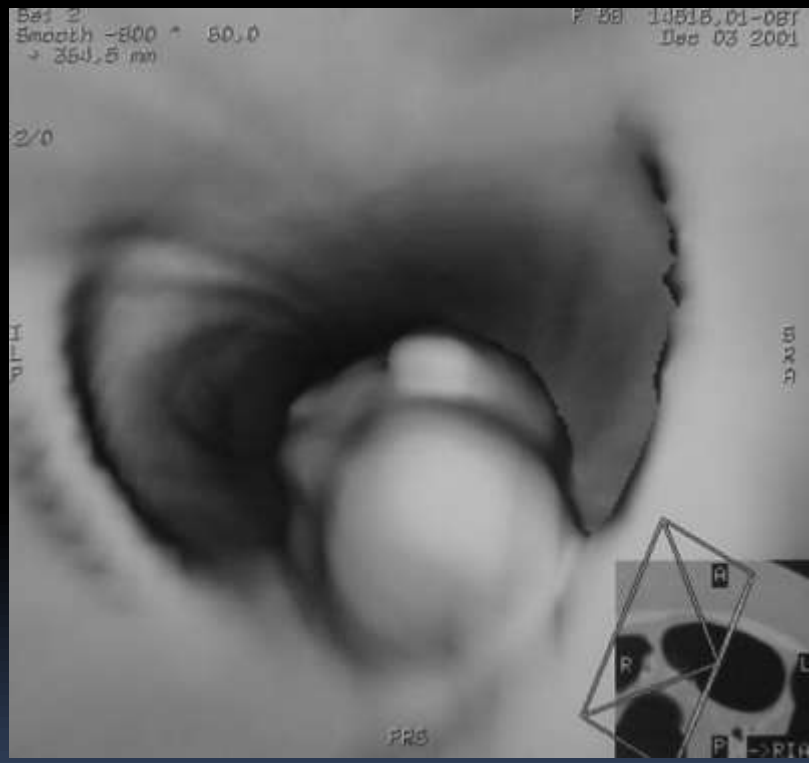

Diagnóstico assistido por computador (CAD)

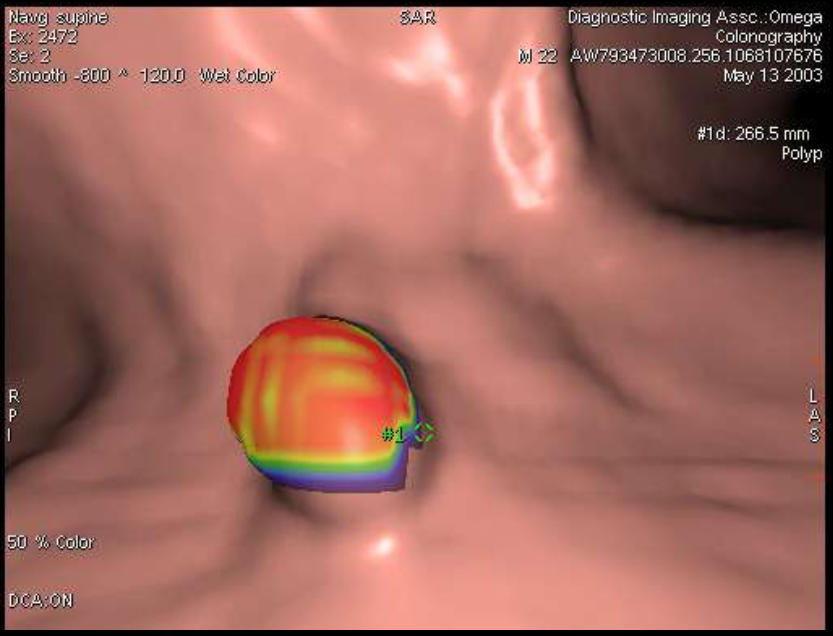

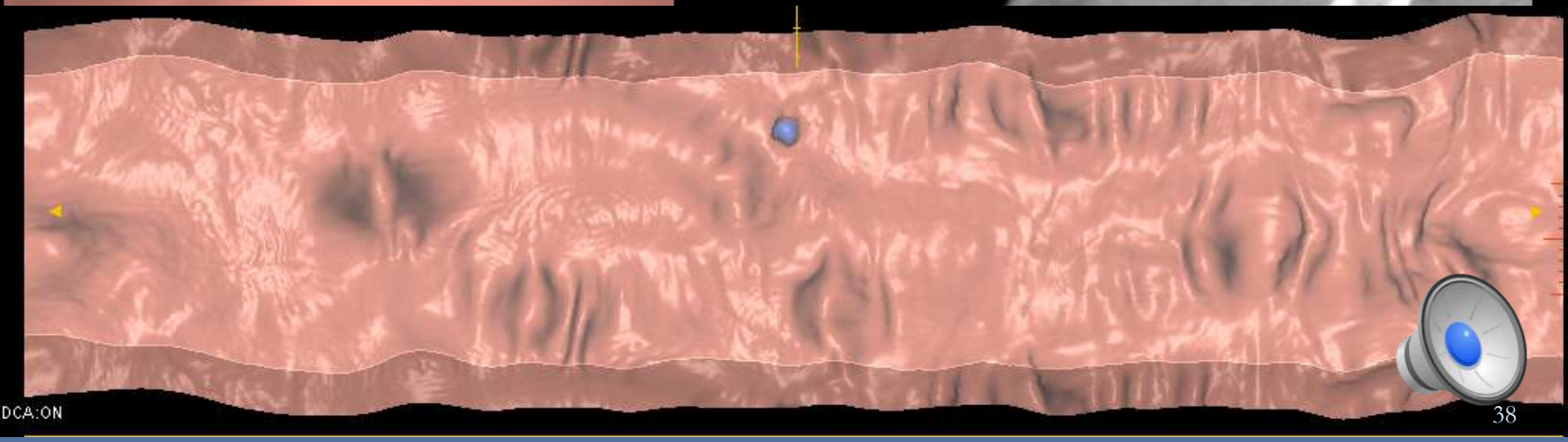

“áreas não revistas”

Medição electrónica

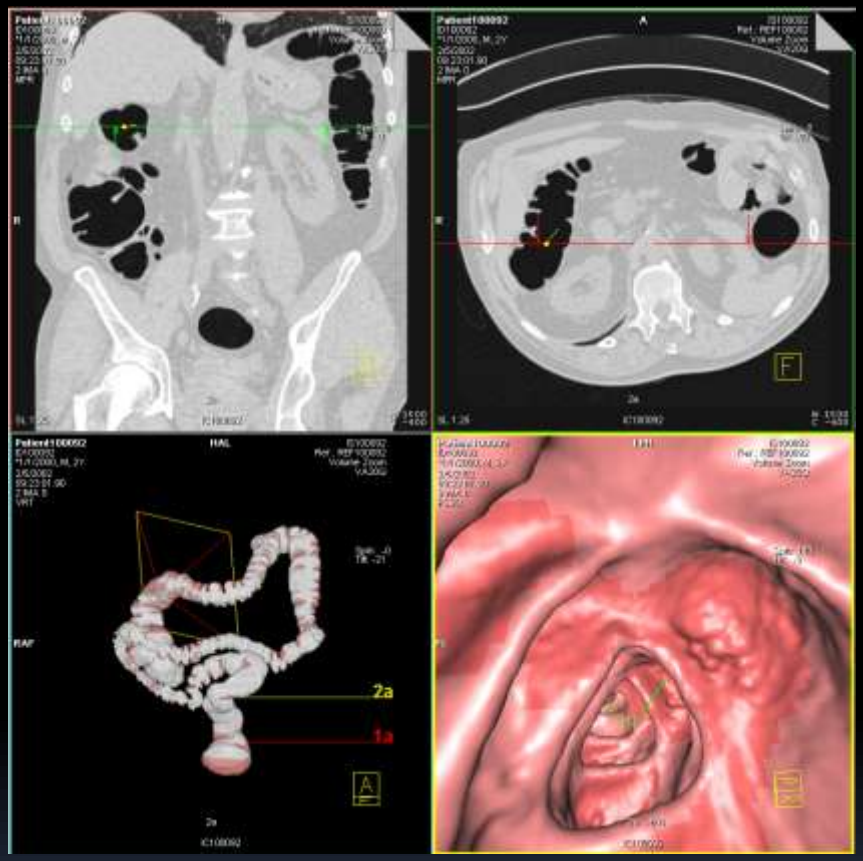

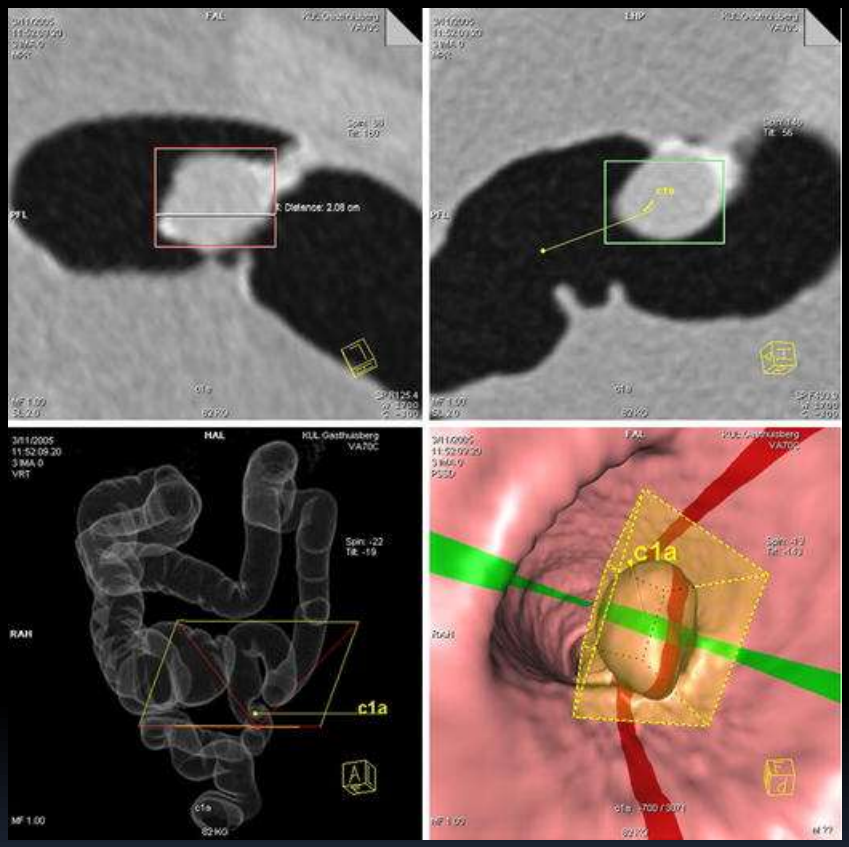

Softwares dedicados

Neoplasia cólica

CTC: neoplasia do angulo hepático (colonoscopia óptica incompleta)

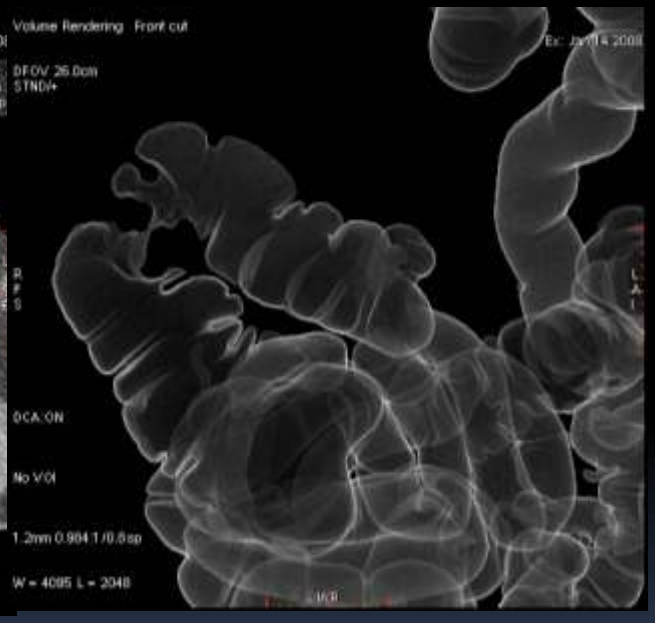

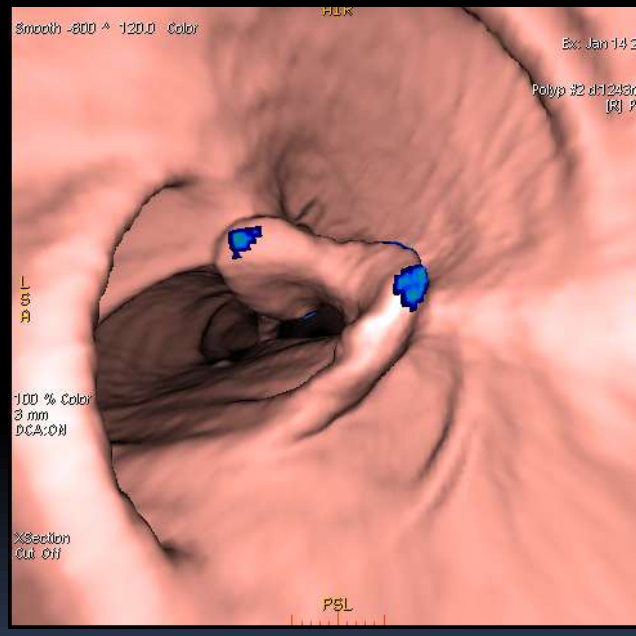

Cancro do Recto

- Precoce
- Localmente avançado

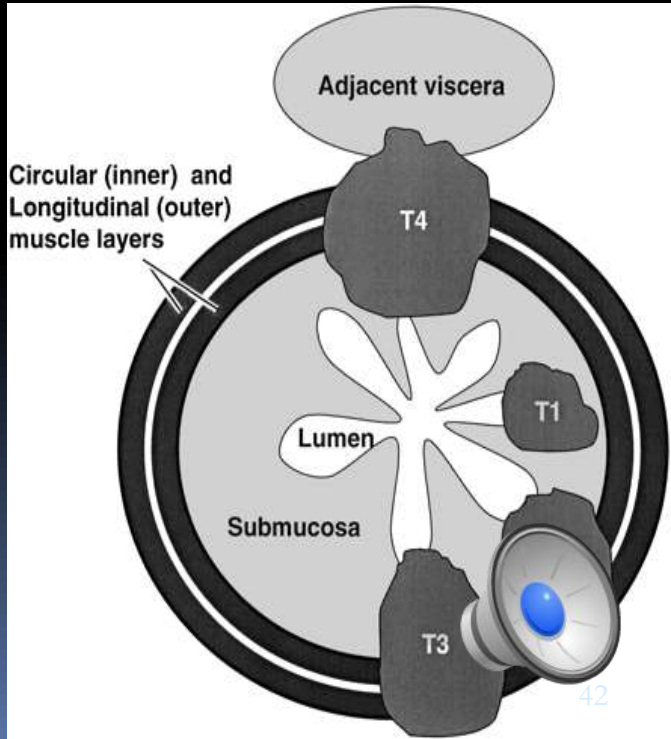

T0

Muscularis mucosae intacta

T1

Invasão sub-mucosa

Resultados – radioterapia pre-op

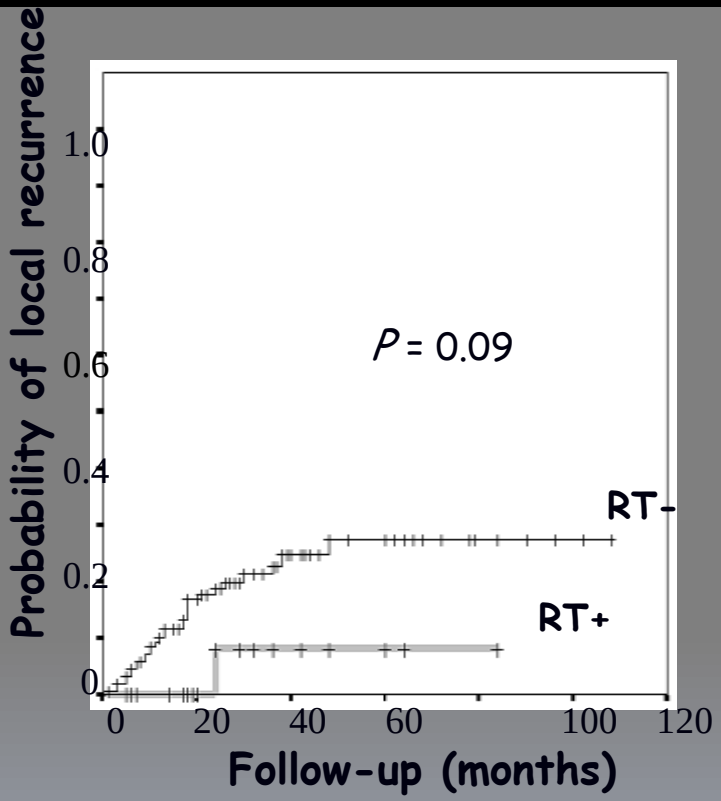

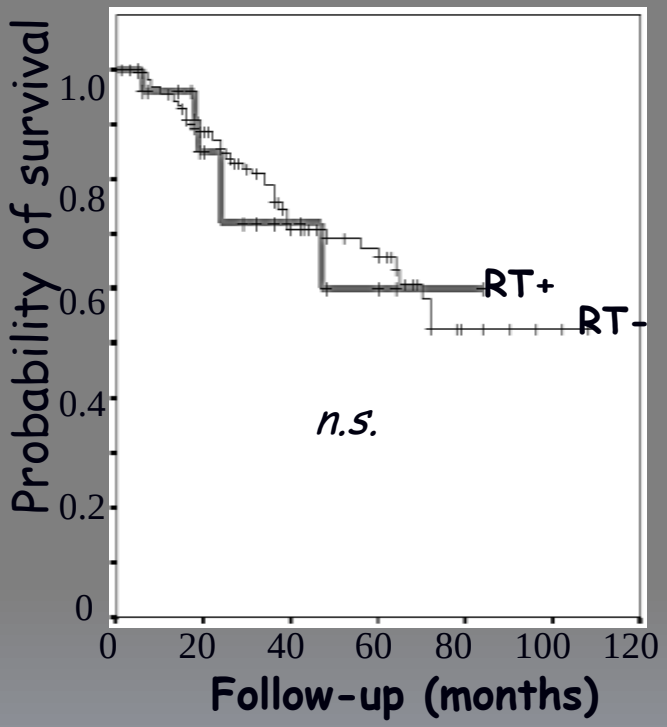

RT+ n=28; local recurr 1/28 (3,5%)
RT- n=187; local recurr 30/187 (16,6%)

J Leite e col. *Arq Port Cirurgia* (publ)

Fascia meso-rectal

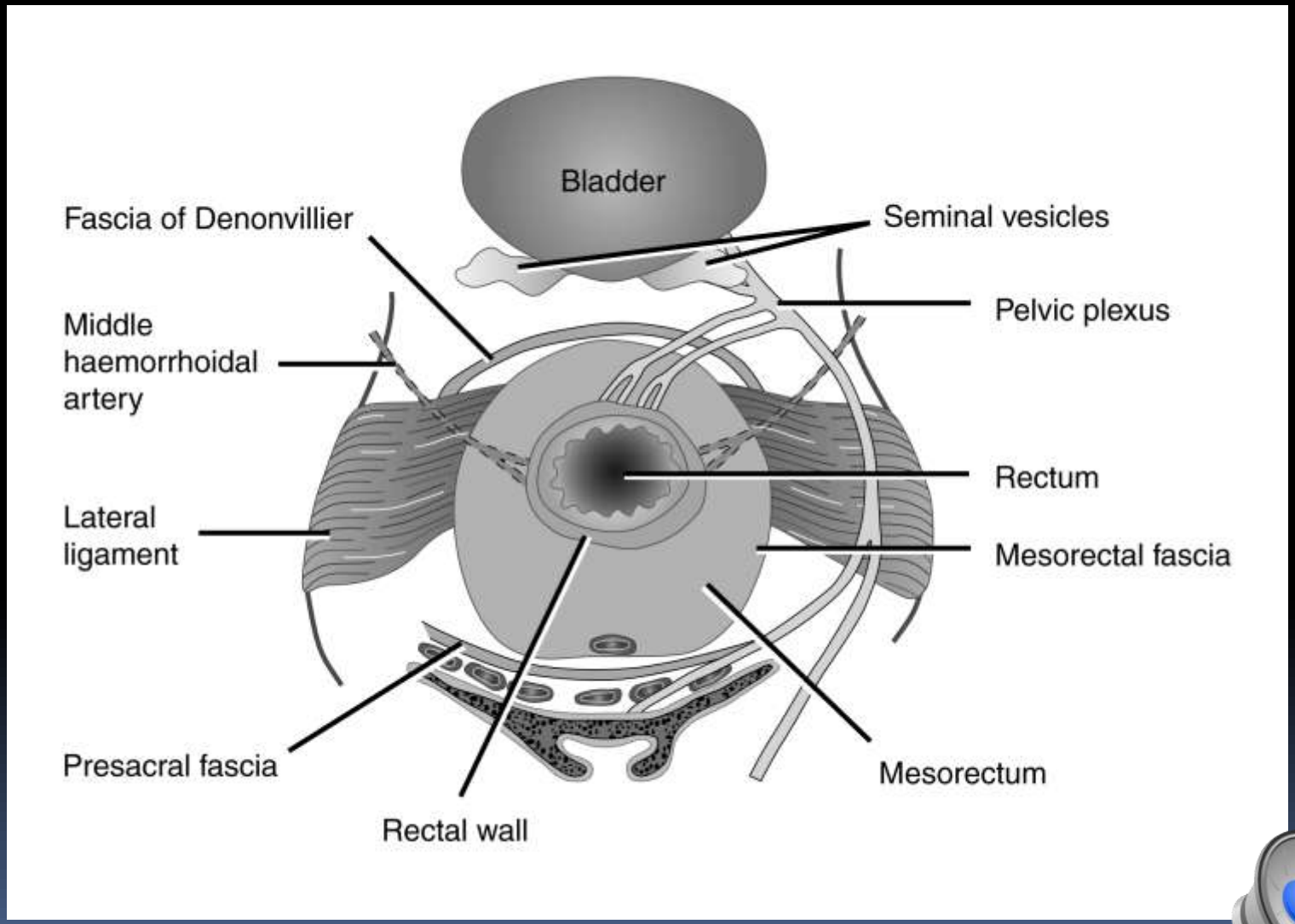

Fascia mesorectal (RM)

Sag>Tra(-1.7)>

RM do recto: técnica

- T1 axial toda a região pélvica – gg linfáticos
- T2 fast spin-echo cortes finos (3mm) perpendicular ao tumor

Brown et al Radiology 199

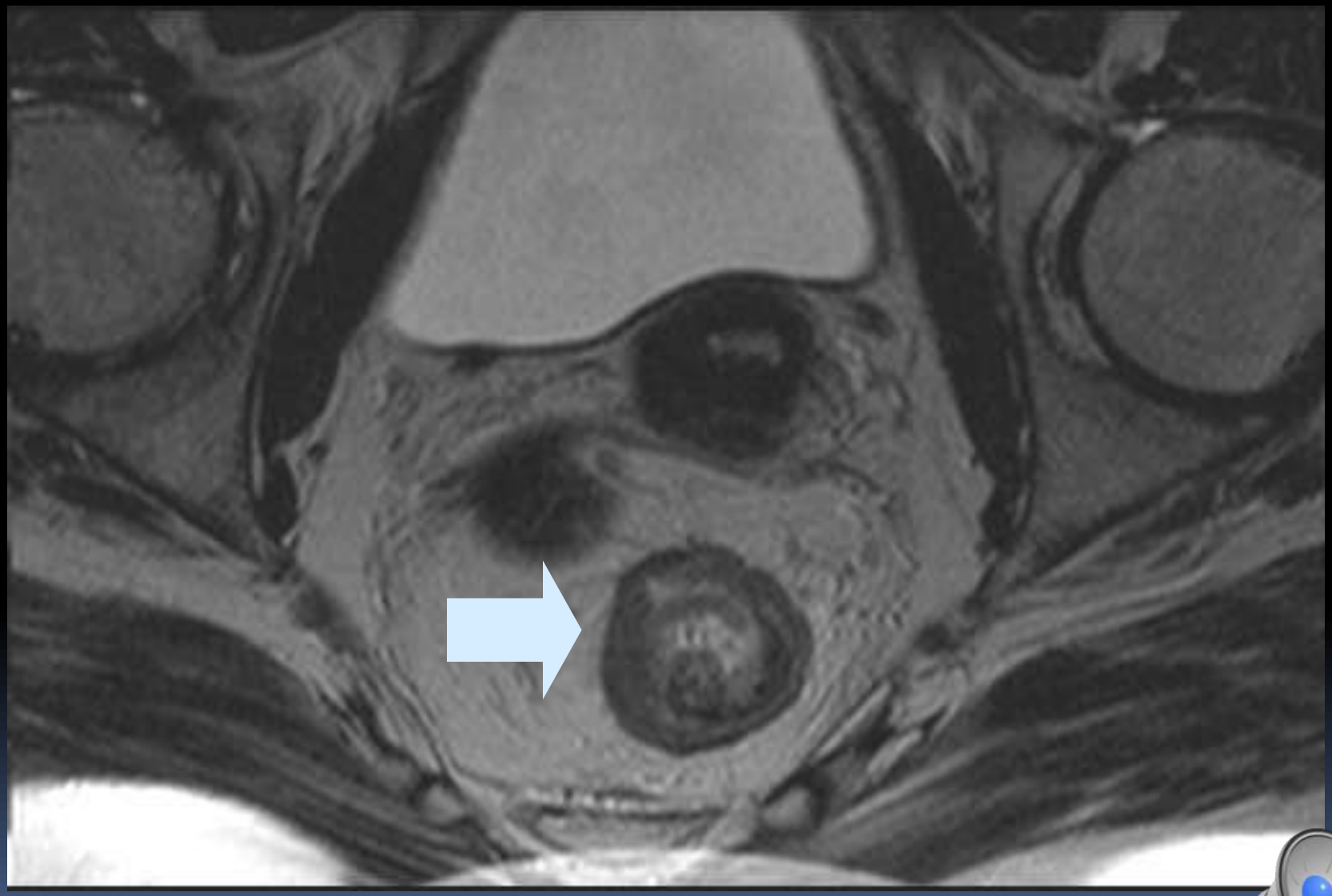

Margem de ressecção circunferencial

excisão total do mesorecto?

Cirurgia comprometida se:

- Tumor ou focos tumorais alcançando a fascia endopélvica
- Ressecção possível se:
  - <5mm da fascia *
  - <1mm da fascia **

** Beets-Tan RG et al. Lancet 2001*

*** Brown G et al BJS 90 2003*

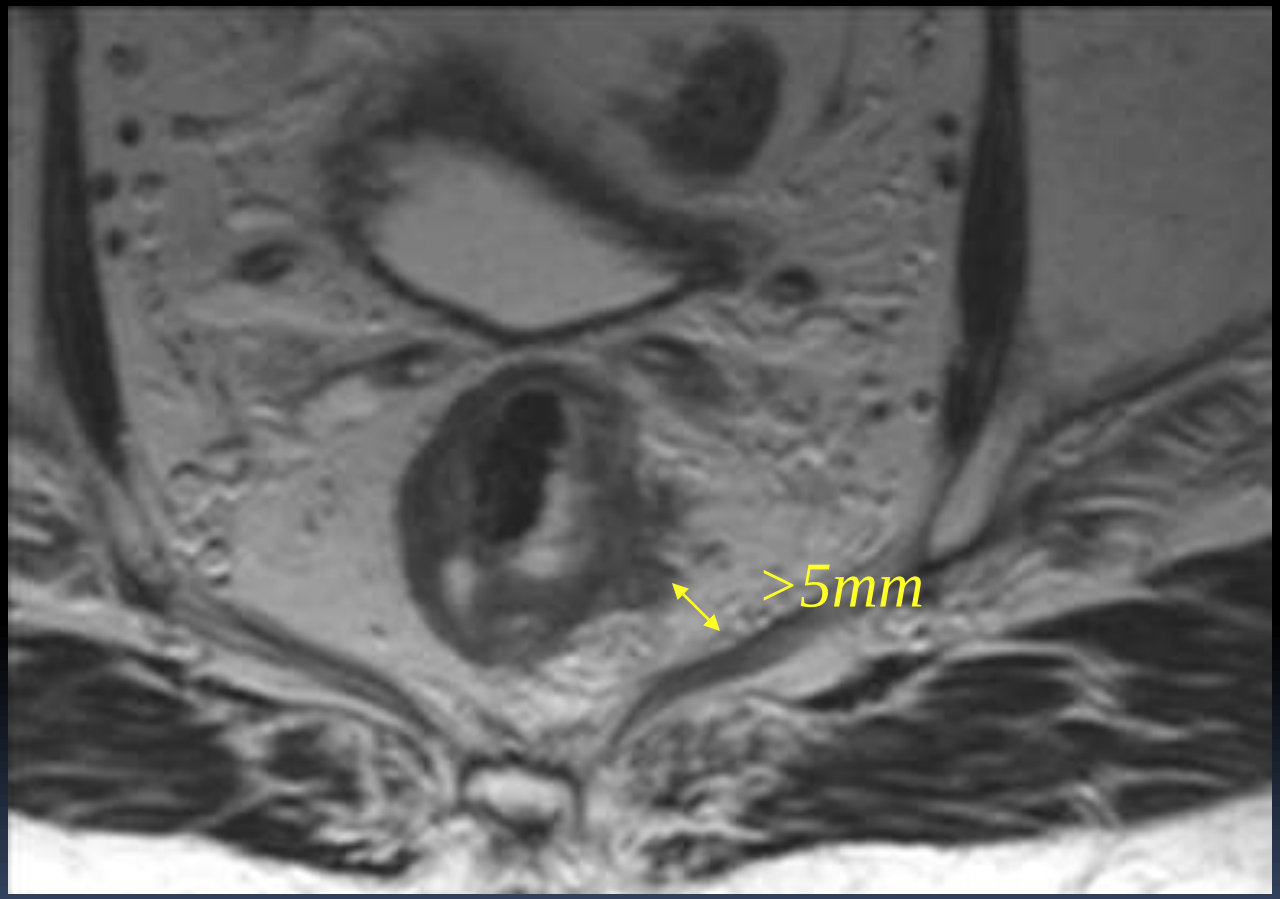
>5mm

T3 longo

Crescimento
além da fascia

T4: invasão reflexão peritoneal

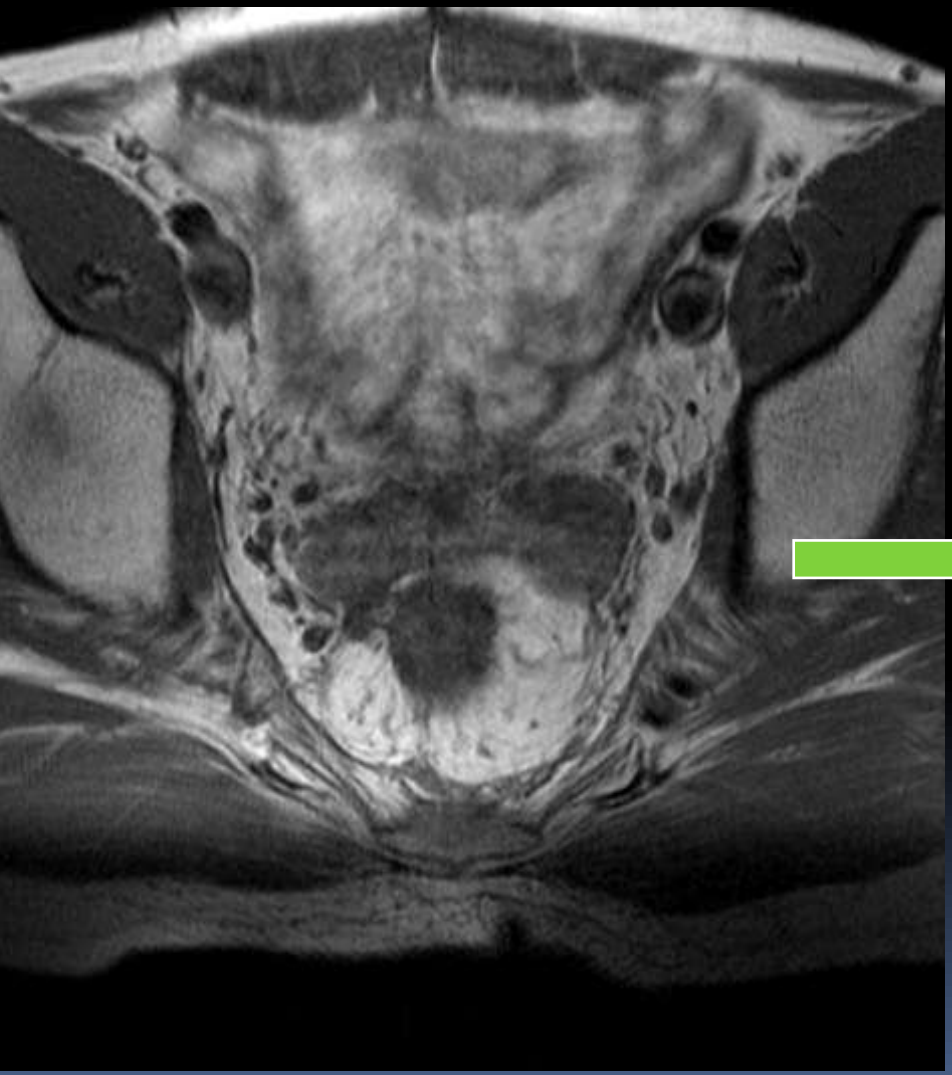

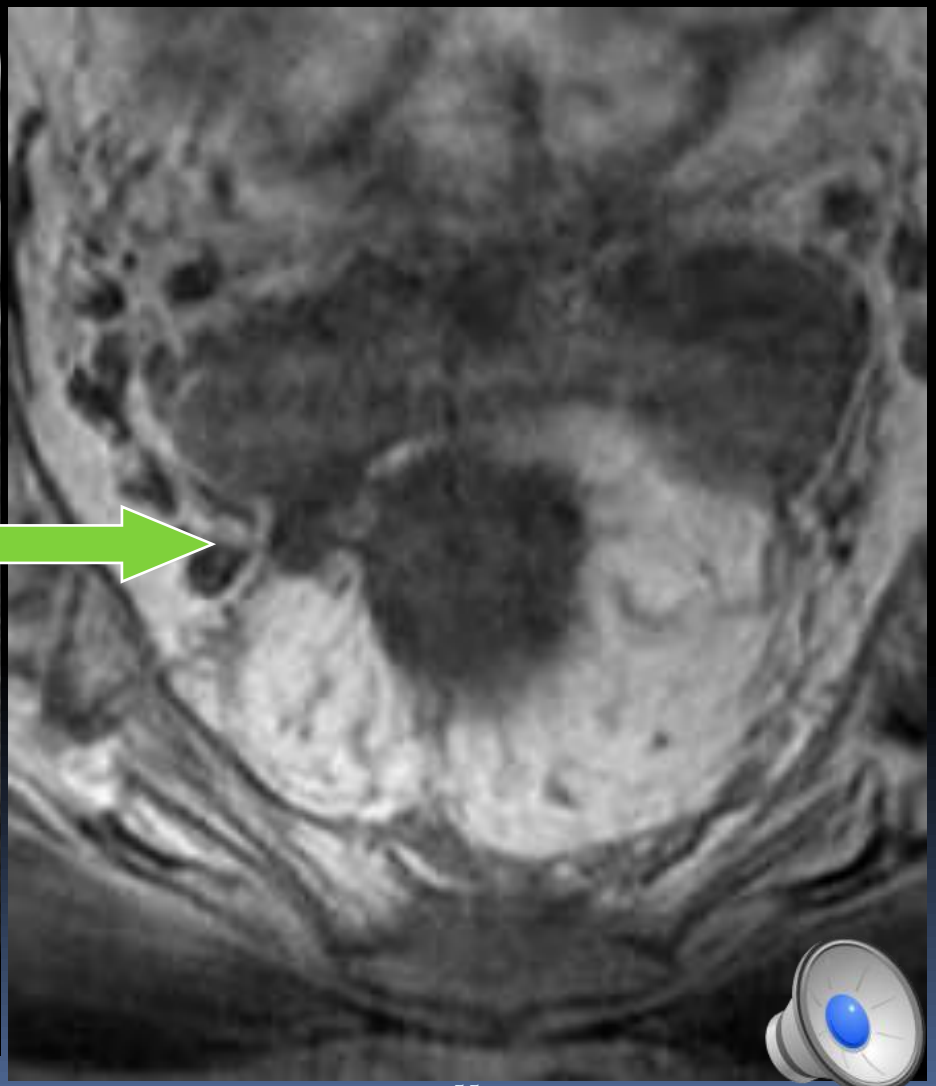

Extensão tumoral vascular

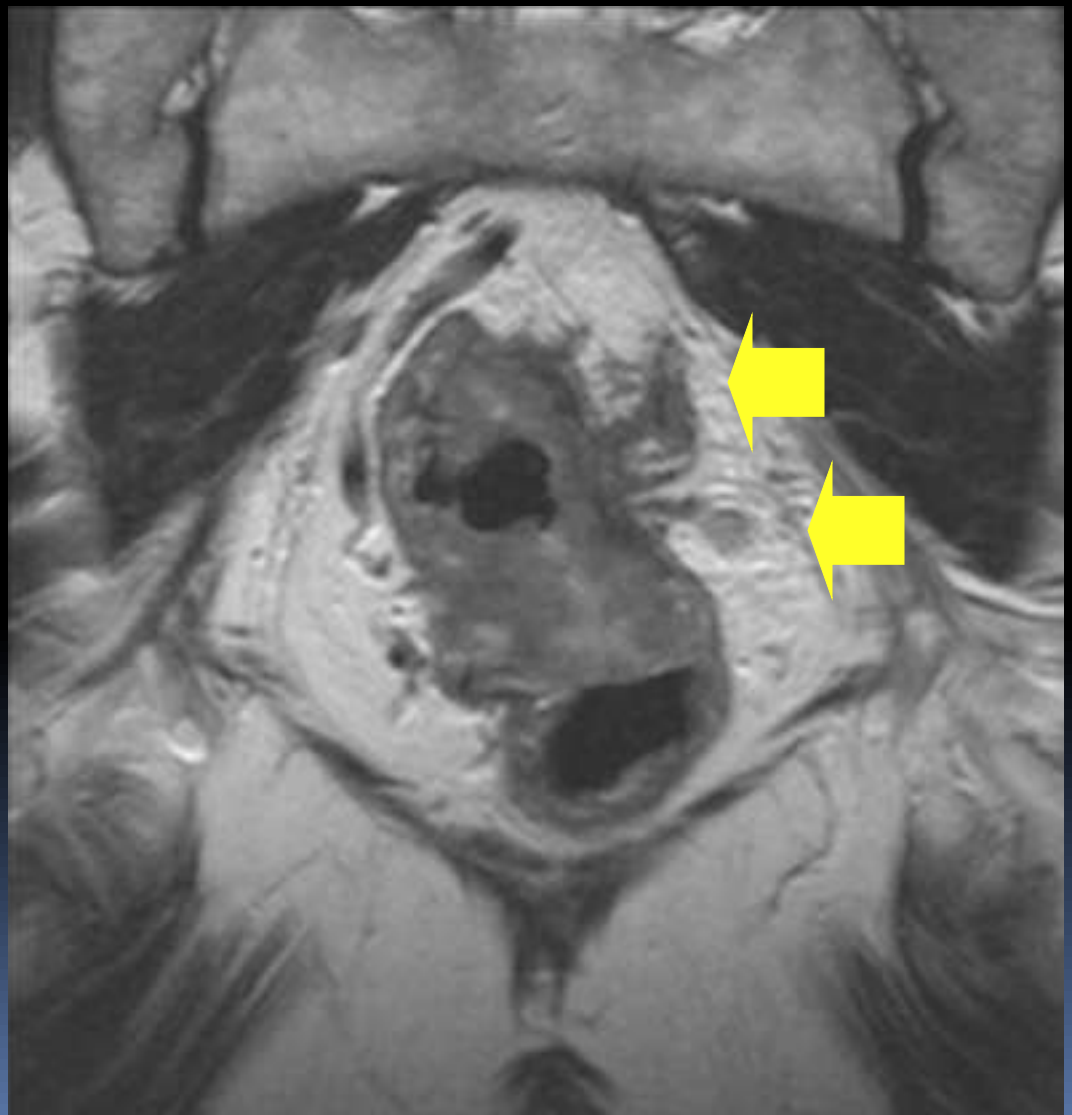

Extensão tumoral ao canal anal

- Complexo esfincteriano
- T4

Cancro rectal : estratégia diagnóstica

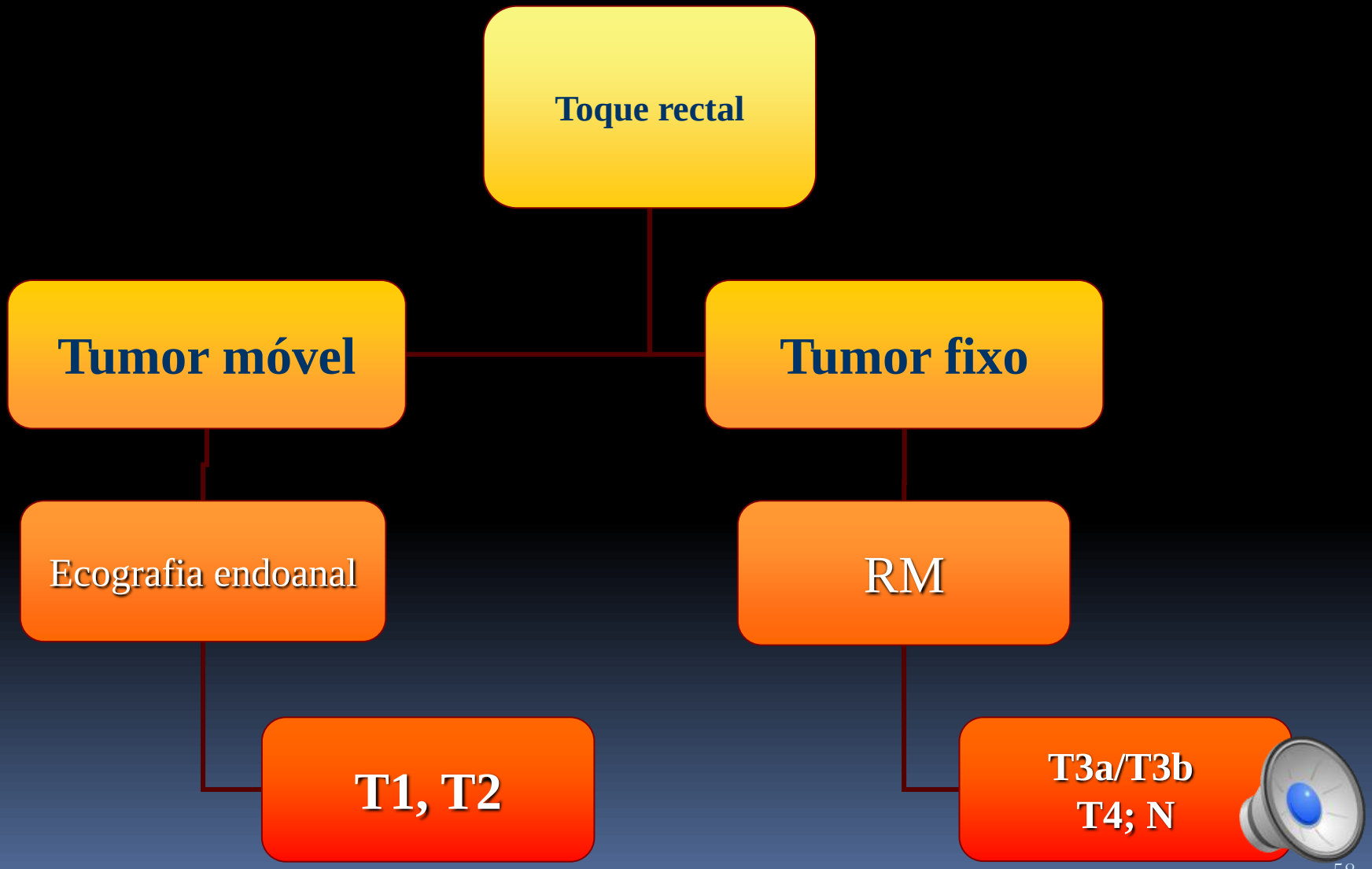

Conclusões

- Os estudos radiológicos do intestino delgado e do cólon são hoje primordialmente realizados por TC ou RM
  - Enterografia/clise por TC/RM
  - CTC (colonografia)

- A decisão terapeutica do cancro do recto obriga a exames de imagem dependendo da clinica e da localização tumorais
  - Ecografia endoanal/transrectal
  - RM de alta resolução